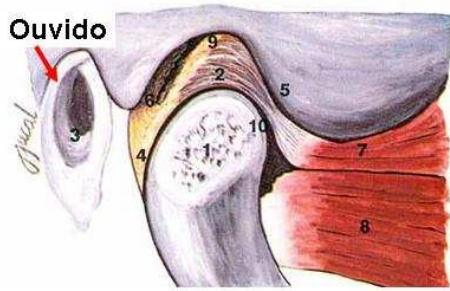
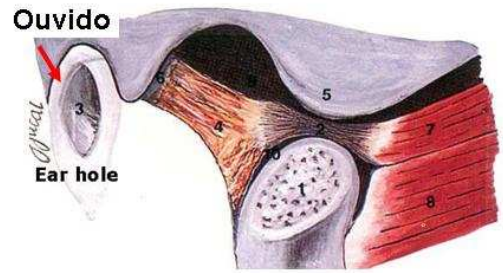


Boca fechada



Boca aberta



Anatomia da Articulação Têmporo-Mandibular (ATM)

Legenda:

- | | |
|-------------------------------------|-------------------------------------|
| 1. Côndilo | 5. Eminência articular |
| 2. Disco articular | 6. Ligamento posterior (feixe sup.) |
| 3. Ouvido | 7. Músculo pterigoideo (feixe sup.) |
| 4. Ligamento posterior (feixe inf.) | 8. Músculo pterigoideo (feixe inf.) |